Aus der chirurgischen Universitäts-Kinderklinik zu München.
Professor Dr. Herzog.

Ueber multiple Enchondrome der kurzen Röhrenknochen.

(Mit 3 Abbildungen.)

Inaugural-Dissertation

zur

Erlangung der Doktorwürde

in der

gesamten Medizin

verfasst und einer

Hohen medizinischen Fakultät

der

Kgl. Bayer. Ludwig-Maximilians-Universität zu München

vorgelegt von

Heinrich Vorbrugg,
approb. Arzt und Assistenzart der chirurgischen Universitäts-Kinderklinik zu München.

München, 1906.
Kgl. Hof- und Universitäts-Buchdruckerei von Dr. C. Wolf & Sohn.

Aus der chirurgischen Universitäts-Kinderklinik zu München.
Professor Dr. Herzog.

Ueber multiple Enchondrome der kurzen Röhrenknochen.

(Mit 3 Abbildungen.)

Inaugural-Dissertation

zur

Erlangung der Doktorwürde

in der

gesamten Medizin

verfasst und einer

Hohen medizinischen Fakultät

der

Kgl. Bayer. Ludwig-Maximilians-Universität zu München

vorgelegt von

Heinrich Vorbrugg,
approb. Arzt und Assistenzart der chirurgischen Universitäts-Kinderklinik zu München.

München, 1906.
Kgl. Hof- und Universitäts-Buchdruckerei von Dr. C. Wolf & Sohn.

Gedruckt mit Genehmigung der medizinischen Fakultät der Universität München.

Referent: Herr Geheimrat Dr. von Angerer.

Wenn auch die letzten Ursachen der Entstehung von Geschwülsten noch unbekannt oder wenigstens viel umstritten sind, so gibt es doch einige Geschwulstformen, deren erste Entwicklung, deren späteres Wachstum und deren besondere Eigentümlichkeiten wir verhältnismässig gut kennen. Zu diesen uns relativ gut bekannten Geschwulstarten gehören die Knorpelgeschwülste, die Enchondrome.

Auf der chirurgischen Universitäts-Kinderklinik gelangten vor kurzem zwei Fälle von multiplen Enchondromen zur Beobachtung und Operation, die sowohl in klinischer als auch pathologisch-anatomischer Hinsicht von Interesse waren, so dass deren eingehendere Darstellung wohl gerechtfertigt erscheinen darf.

Es handelte sich dabei um Chondrome bis zu Apfelgrösse, die hauptsächlich von den kurzen Röhrenknochen, also von den Phalangen, den Metacarpal- und Metatarsalknochen ihren Ausgang nahmen, in auffallender Multiplizität vorhanden waren und durch ihr verhältnismässig rasches Wachstum und ihre Neigung zu Rezidivbildung, die in dem einen Falle sogar eine Ablatio zweier Finger zur Notwendigkeit machten, ein interessantes Streiflicht auf den Streit über die Benignität oder Malignität dieser Tumoren werfen.

Bevor ich auf diese beiden Fälle näher eingehe, sei es mir gestattet, über die Pathologie dieser Knorpelgeschwülste einige Betrachtungen vorauszuschicken.

Geschwülste von knorpelartigem Aussehen kennt schon die ältere medizinische Literatur; sie wurden als Tumores

cartilaginosi bezeichnet, von Heusinger Chondroide benannt. Diese Benennungen bezogen sich aber nicht auf die knorpelige Beschaffenheit eines Tumors, sondern nur darauf, dass der betreffende Tumor das äussere Aussehen und die Konsistenz darbot, wie sie eben Knorpelgeschwülsten zukommt. Es liegt die Annahme also nahe, dass mit dem Namen Chondroide sowohl Geschwülste benannt wurden, die gar nicht aus Knorpel bestanden, und andererseits wirkliche Knorpelgeschwülste, die durch Metamorphosen ihr typisches Äussere und die charakteristische Beschaffenheit verloren hatten, zu anderen Geschwülsten eingereiht wurden.

Erst Johannes Müller stellte für die von ihm als Enchondrom benannte Geschwulstgattung das histologische Verhalten als massgebend auf.

Heutzutage versteht man unter dem Namen Chondroma das Auftreten von Knorpelgewebe in Geschwulstform. v. Rindfleisch setzt dabei voraus, dass das geschwulstartig entwickelte Knorpelgewebe an Stellen auftrete, wo normalerweise kein Knorpel sein sollte; er reserviert also den Namen Chondrom lediglich für die heteroplastischen Knorpelgewächse.

Eine ähnliche Auffassung vertritt Virchow, der die Gattung des Chondroms in zwei Abteilungen scheidet. Unter Ecchondrom versteht er die einfach hyperplastischen Formen, also Auswüchse schon vorhandenen Knorpels, wie z. B. die Exostosen Auswüchse schon vorhandenen Knochens darstellen. Enchondrome sind nach Auffassung dieses Autors heterologe Geschwülste, welche aus einem nicht knorpeligen Muttergewebe hervorgehen.

Die moderne Einteilung nach Borst unterscheidet zwei Hauptklassen der Knorpelgeschwülste, nämlich Ecchondrosen und Enchondrome. Unter Ecchondrosen versteht Borst, wie die beiden vorgenannten Autore, Geschwülste, die von vorhandenen Knorpelflächen ausgehen und zumeist nur hyper-

plastische Wucherungen präexistierenden Knorpelgewebes darstellen. Enchondrome gehen nach Borst vorwiegend vom Skelett aus und zwar entweder vom Periost oder von der Marksubstanz.

Uns interessieren hier ausschliesslich die Enchondrome, die, wie gesagt, vom Knochensystem ausgehen. Nach statistischen Zusammenstellungen sind sie die häufigsten: $^3/_4$ bis $^4/_5$ der Enchondrome gehören dem Knochensystem und zwar meist den Diaphysen der Röhrenknochen an. Hier sind es wieder die „inneren" oder „zentralen" Enchondrome, welche gegenüber den vom Periost ausgehenden „äusseren" oder peripherischen Enchondromen die grössere Menge ausmachen.

Eine Lieblingstelle der multiplen Enchondrome bilden die Hand und Fussknochen und besonders die Phalangen derselben. Die Zahlenverhältnisse, wie die einzelnen Skeletteile von den Knorpelgeschwülsten befallen werden, sind nach C. O. Webers Statistik folgende:

Von 126 multiplen Enchondromen betreffen
77 die Hand,
18 die Fussknochen,
8 die Tibia,
4 den Humerus,
3 das Schulterblatt, die Rippen,
2 die Oberschenkel,
1 den Oberkiefer, Stirnbein, Wirbelsäule, Becken, Clavicula.

Auf 140 isoliert vorkommende Enchondrome kommen nach O. Weber 95 multiple und 1, wo fast alle Knochen ergriffen sind. Vergleicht man damit die Ergebnisse anderer Autoren, so wird man ungefähr zu dem Schlusse kommen, dass die multiplen Enchondrome an Häufigkeit des Vorkommens zu den isolierten im Verhältnis 1 : 2 stehen.

Die Knochenenchondrome treten ferner an ganz bestimmten Teilen der Knochen mit Vorliebe auf. „Gerade die Stellen,

wo die Ossifikation spät und unregelmässig eintritt, wie die Umgebungen der Synchondrosis spheno-occipitalis, ilio-pubica, sacro-iliaca, nächstdem an den Röhrenknochen die Umgebungen der sogenannten Epiphysen- oder Intermediärknorpel, also die Gelenkenden, zeigen die grösste Prädisposition zur Enchondrombildung" (Virchow, Geschwülste). Bei den Röhrenknochen ist als der am meisten disponierte Ort zu bezeichnen die Grenze der Diaphyse gegen die Epiphyse und die Diaphyse an und für sich.

Für das Vorkommen des Enchondroms ist charakteristisch die auffallend häufige Entstehung bei jugendlichen Individuen, besonders gegen die Pubertätsperiode hin. Weitaus die Mehrzahl der Fälle wird in den ersten beiden Dezennien des Lebens beobachtet und auch die später operierten Enchondrome haben in der Regel ein so langsames Wachstum und bestehen oft so viel Jahre, dass man ihren ersten Beginn ungezwungen in die Zeiten des Knochenwachstums zurückverlegen kann. Eine Reihe von Knorpelgeschwülsten kommt sogar congenital vor, besonders an Händen und Füssen. Solche Fälle beobachteten Murchison, Syme und E. Wegner. Dass auch Fälle von erblicher Übertragung vorkommen, hat Paget gezeigt und Weber weist auf eine in Frankreich gemachte Beobachtung hin, wo in einer Familie durch drei Generationen multiple Chondrombildung an verschiedenen Teilen stattfand. Auch in Virchows Archiv (Bd. 35, Mitteilung von Prof. Dr. Otto Weber in Heidelberg) findet sich ein ähnlicher Fall veröffentlicht, wo ein 25jähriger Mann erwähnt ist, der zahlreiche hereditäre symmetrische Exostosen und Enchondrome am ganzen Skelett aufwies. Aus den Mitteilungen des Vaters des Patienten ergab sich, dass schon der Grossvater an einer grossen Geschwulst an der hinteren Seite des linken Oberschenkels zu Grunde ging, die vom Knochen ihren Ausgang nahm. Der Vater selbst hatte einen grossen Tumor am

Humerus, der exstirpiert wurde und sich als ein zwei Pfund schweres Enchondrom erwies. Eine 23jährige Schwester des Patienten, ebenso ein 18jähriger Bruder zeigte gleichfalls ausgedehnte Knorpelwucherungen.

Was nun den äusseren Bau der multiplen Enchondrome betrifft, so stellen dieselben im allgemeinen tuberöse, lappige oder knollige Gewächse von Erbsen- bis Kindskopfgrösse dar. Sie zeigen zumeist beträchtliche Härte, derbe Elastizität und die für das Knorpelgewebe charakteristische Opalescenz, vorausgesetzt, dass sich im Innern des Tumors im Laufe der Zeit keine Metamorphosen abgespielt haben, bei deren Vorhandensein man die verschiedensten Härtengrade, von der steinharten Konsistenz bei fortgeschrittener Verkalkung bis zur weichen, ja sogar fluktuierenden Beschaffenheit der fettig oder myxomatös entarteten Chondrome finden kann.

Manche Chondrome zeigen schon bei grober äusserer Betrachtung jenes bläuliche, halb durchscheinende Aussehen, wie es dem hyalinen Knorpel eigen ist; in andern Fällen macht die Geschwulst bei Betrachtung mit blossem Auge den Eindruck eines weicheren oder festeren Fibroms, erst die mikroskopische Untersuchung lässt die knorpeligen Bestandteile erkennen. Die Verschiedenheiten in der Konsistenz der Chondrome hängen zum Teil damit zusammen, dass in diesen Geschwülsten alle Arten des Knorpelgewebes, der Hyaline, der Faserknorpel, der Netzknorpel, der Schleimknorpel vertreten sein können; andererseits kommt auch die geringere oder reichlichere Menge von gefässhaltigem Bindegewebe in Betracht und endlich der Eintritt von Metamorphosen.

Die bedeckende Haut ist bei den Chondromen stark gespannt, papierartig glänzend und durchscheinend, zeigt manchmal papilläre Wucherungen, Hypertrophie der Nägel, Langwerden der Haare. Die subkutanen Venen sind bei

grösseren Tumoren dilatiert und geschlängelt. Durch die starke Spannung wird die äussere Haut in ihrer Ernährung in hohem Masse gestört, so dass oft geringe äussere Reize imstande sind, eine Gangrän der bedeckenden Haut und infolgedessen ein Geschwür auf der Höhe des Tumors zu veranlassen.

Die umgebenden Weichteile, Sehnen, Nerven etc. zeigen den wachsenden Tumoren gegenüber ein passives Verhalten, indem dieselben immer mehr auseinander gedrängt werden. Solche Gebilde, die nicht ausweichen können und flächenhaft über der Geschwulst verlaufen, werden durch den Druck, der von den wachsenden Tumoren auf sie ausgeübt wird, verdünnt, fallen der fettigen Degeneration anheim und können zuletzt vollständig verschwinden.

Anderseits sind Fälle beschrieben, wo Sehnen, Nerven u.s.w. über die Geschwulstmasse in rinnenförmigen Vertiefungen verliefen oder die Geschwulstmasse kanalartig durchzogen, wie wenn eine weiche Masse zwischen den strangartigen Gebilden durchgepresst wäre.

Die Röhrenknochen, in deren Innern sich Tumoren entwickeln, sehen spindelförmig aufgetrieben aus. Dies legte den Gedanken nahe, dass diese Form der Knochen ein Effekt der mechanischen Ausdehnung durch die wachsenden Tumoren sei, d. h. dass es sich hier um eine wirkliche Auftreibung der Knochen handle (Scarpas Expansion). In Wirklichkeit ist die knöcherne Decke, die man oft über den Geschwülsten findet, erst sekundär durch das Periost gebildet, während die früheren Compacta durch Druckatrophie oder durch Metaplasie des Knochens im Knorpel zu Grunde gegangen ist.

Wie die Konsistenz, so ist auch das Aussehen der Schnittfläche der Enchondrome von den vorhandenen Metamorphosen abhängig. Meist verhalten sich die Enchondrome auf ihrer Schnittfläche wie der normale Knorpel, sie bieten

ein zitterndes, einer festen Gallerte ähnliches Aussehen dar. Die verkalkten Partien sehen gelblichweiss aus. Vorhandene Knochenkerne oder zurückgebliebene Knochenreste zeigen sich je nach ihrer Ausdehnung als dunkelbraune bis schwärzliche Punkte oder Flecken.

Die Enchondrome bestehen aus einzelnen Knorpelinseln, die durch Bindegewebsbalken zu einem Ganzen vereinigt werden; man könnte also von einem lappigen Bau derselben sprechen. Doch hat der lappige Bau der Chondrome gegenüber den ähnlich strukturierten Lipomen eine wesentlich andere Bedeutung. Während im Lipom die sämtlichen Läppchen und Lappen der Neubildung eine bestimmte Beziehung zu einer höheren Einheit, zu einem Stammblutgefäss, erkennen lassen, ein Wachstum also durch innere Ausbildung gegeben ist, zeigt der Bau der Chondrome nichts dergleichen: Im Gegenteil sind die Läppchen des Chondroms koordiniert, indem eines neben dem andern entstanden ist (v. Rindfleisch).

Die Ernährungsverhältnisse im Enchondrom sind auch ganz eigenartig: Da es dem Knorpel an eigenen Blutgefässen fehlt und die ganze Ernährung lediglich von der Oberfläche her durch Saftströmung erfolgt, erscheinen die einzelnen Ernährungsterritorien der Knorpelgeschwulst nur von geringer Grösse. Nur selten und erst dann, wenn weitere Metamorphosen in den Chondromen beginnen, wachsen, ähnlich wie bei der physiologischen endochondralen Knochenbildung, Gefässe in die Knorpelmassen hinein und etablieren hier ein System von blutführenden Markräumen (Borst).

Mikroskopisch entspricht dem erwähnten lappigen Bau der Chondrome eine Einteilung in Konglomerate von meist nicht umfangreichen, kugeligen, eiförmigen, walzenartigen oder gewundenen zylindrischen Körpern, die aus Knorpelsubstanz bestehen und die durch verschieden reichliches, Blutgefässe führendes Bindegewebe umschlossen und zusammengehalten werden.

Das histologische Verhalten des Chondroms ist sowohl in verschiedenen Geschwülsten als in verschiedenen Partien derselben Geschwulst ein ziemlich mannigfaltiges. Abgesehen davon, dass die einzelnen Knorpelarten mehr oder weniger vertreten sein können, lassen sich auch mancherlei Unterschiede innerhalb des einzelnen Typus erkennen. Die Menge der Knorpelzellen zeigt im Vergleich mit dem normalen Knorpel sehr bedeutende Schwankungen, bald ist ihre Zahl so gross, dass fast gar keine Grundsubstanz vorhanden ist und die Zellen sich gegenseitig abplatten, bald sind diese wieder ausserordentlich spärlich vorhanden.

Bezüglich der Knorpelsubstanz kommen alle bekannten Formen derselben vor, hyaliner Knorpel, Bindegewebsknorpel, elastischer Knorpel, Netz- oder Sternzellenknorpel. Gewöhnlich gehen die meisten hyalinen Knorpelinseln an der Peripherie in faserigen Knorpel über; das dann noch weiter peripher gelegene umhüllende Bindegewebe stellt eine Art von Perichondrium dar; hier verlaufen auch die ernährenden Blutgefässe. Die Knorpelzellen zeigen je nach der Beschaffenheit der Knorpelsubstanz grosse Verschiedenheiten, entweder sind sie rund, oval, spindelig, oder es finden sich anastomosierende spindel- und sternförmige Zellen in einer homogenen Grundsubstanz verteilt; bald liegen die Zellen, jede für sich in einer Knorpelkapsel, bald liegen mehrere Zellen in einer Kapsel, bald sind die Kapseln gross, bald klein, bald unvollkommen oder fehlend. Auch mehrkernige Knorpelzellen kommen vor.

Die Grundsubstanz zeigt bald homogene Beschaffenheit, bald körnige Trübung, leichte Streifung bis völlige Auffaserung. Die Fasern verlaufen dann in der Richtung des Zelldurchmessers oder kreuzen sich mehrfach. Zuweilen ist die Grundsubstanz eine gallertige oder schleimige.

Zu einer Zeit, wo man glaubte, an der Hand chemischer

Hilfsmittel eine Klassifikation der Geschwülste wahrnehmen zu können, gab man auf die chemische Zusammensetzung einer Geschwulst grossen Wert. Es galt damals als Grundbedingung, damit eine Geschwulst zu der Gruppe der Chondrome zugezählt werde, dass die betreffende Geschwulst als Hauptbestandteil das Chondrin, den charakteristischen Bestandteil des Knorpels enthalte. Diese Anschauung musste von selbst fallen, nachdem man die verschiedenen Veränderungen, die in der Geschwulst Platz greifen können, kennen lernte.

Die chemische Beschaffenheit der Grundsubstanz des Chondroms ist keineswegs eine gleichartige. J. Müller hob als charakteristisch für das Chondrom hervor, dass dasselbe beim Kochen Chondrin gebe; dagegen ist von Müller selbst in einem Falle durch Kochen einer Knorpelgeschwulst der Parotis kein Chondrin, sondern Leim gewonnen worden und Virchow wies in einem gallertartigen Chondrom der Scapula eine eiweissartige Grundsubstanz nach, die kein Chondrin gab.

Die Mannigfaltigkeit im Verhalten des Chondroms wird noch vermehrt durch den Eintritt gewisser Metamorphosen. Zu den häufigen Veränderungen gehört die schleimige Entartung: Die aus ihren Kapseln bei dem Erweichungsprozess befreiten Knorpelzellen wandeln sich in sternförmig verästelte Gebilde um und erscheinen in einer faserigen, schleimigen Grundsubstanz verteilt. Verkalkungen treten in Chondromen häufig auf und zwar kann die Kalkinkrustation sowohl die Grundsubstanz als die Knorpelzellen betreffen. Die wahre Verknöcherung der Condrome tritt teils an umschriebenen Stellen, teils in der ganzen Geschwulst verbreitet auf, teils führt sie an der Peripherie zur Bildung einer Knochenschale, teils setzt sie im Zentrum oder im Körper der Geschwulst zugleich an vielen Punkten ein.

In grossen Chondromen kann es infolge von allgemeinem

Wachstumsdruck in den zentralen Gebieten zur Kompression der zwischen den Knorpelläppchen disponierten Gefässe und damit zur Verödung der betroffenen ausser Ernährung gesetzten Abschnitte kommen. Die eingetretene Ernährungsstörung macht sich geltend in Erweichungen des Knorpels, die unter Zerfaserung und Zerklüftung der Knorpelgrundsubstanz und unter Aufnahme grosser Flüssigkeitsmengen, auch unter Verflüssigung der Grundsubstanz selbst zu einer mucinösen Flüssigkeit neben fettiger Degeneration der Knorpelzellen zur Bildung von Cysten und von grösseren unregelmässig buchtigen Höhlen führen können — Chondroma cysticum.

Was das Wachstum der Knorpelgeschwülste anlangt, so ist dasselbe meistens ein sehr langsames und wird oft durch jahrelange Pausen unterbrochen, so dass schon Chondrome, die bereits 25—35 Jahre gedauert hatten, zur Beobachtung kommen.

Was die Ätiologie der Enchondrome betrifft, so liegt dieselbe, wie bei allen Tumoren, noch recht im Argen, und wir müssen leider von vornherein zugeben, dass wir uns die Vorliebe dieser Neubildung für gewisse Teile und Stellen am menschlichen Körper nicht erklären können.

Von den früheren Ansichten hierüber seien die folgenden erwähnt:

Gluge lässt die Enchondrome aus einem im Knochen stattfindenden Bluterguss entstehen; Scholz aus dem Bindegewebe; Otto Weber durch Metamorphosen der Knochenkörperchen; Meckel, Hehnbach, Emert bringen die Chondrome mit der Skrophulose in Zusammenhang.

Der lokale Charakter, den die Enchondrome lange Zeit bewahren, das Vorkommen derselben meistens an den Extremitäten, also Körperteilen, die wohl am häufigsten äusseren Insulten ausgesetzt sind, gab die Veranlassung, dass man das Trauma als besonders häufiges ätiologisches Moment ange-

sprochen hat. Eine wichtige Rolle für die Entstehung des Chondroms muss man traumatischen Einwirkungen entschieden zuerkennen, mag man nun die Verhältnisse in der Weise auffassen, dass man solchen Reizungen die erste Entstehung der Geschwulst zuschreibt oder mag man annehmen, dass dem Trauma mehr die Bedeutung einer Gelegenheitsursache zukomme, durch welche der bereits vorhandene Keim der Geschwulst zum Wachstum angeregt wird. Für die erste Auffassung sprechen namentlich die Fälle, wo ein Chondrom an der Stelle einer erlittenen Fraktur sich entwickelt; es liegt doch sehr nache, in solchen Fällen den Ausgangspunkt der Geschwulst in der Callusbildung anzunehmen. Auch jene Fälle, wo ein Chondrom im Gefolge einer heftigen Quetschung eines Knochens sich entwickelte, lassen sehr wohl eine solche Erklärung zu.

Traumen gibt besonders Lücke als Entstehungsursache an, die gerade bei den Knorpelgeschwülsten sich am häufigsten nachweisen liessen. Dies betreffe sowohl die Enchondrome der Knochen als die der Weichteile. Das Trauma, um das es sich dabei handle, könne entweder in einem Stosse, Schlage oder auch in einer Fraktur des Knochens bestehen. In diesem letzteren Falle könne der gebrochene Knochen vorerst wieder heilen und es könne erst nachträgliche Schmerzhaftigkeit an der Frakturstelle und dann die Geschwulstbildung entstehen. Nach C. O. Weber wurde unter 62 Fällen von Chondrom 34 mal ein Trauma als Ursache angeschuldigt.

Billroth sucht die Entstehungsweise der Geschwülste in einer spezifischen, qualitativ abormen Reaktionsweise des Gewebes. Diese Reaktion wird ausgelöst durch äussere und innere Reize. Virchow betont den Zusammenhang der Chondrombildung mit gewissen Unregelmässigkeiten in der ersten Entwicklung der Knochen. Er stellt die Hypothese auf, dass Reste embryonalen Knorpels, die bei der Verknöcherung nicht

verbraucht wurden und knorpelig zurückgeblieben sind, die Veranlassung zur Chondrombildung abgeben. Der erste Anstoss zur Wucherung dieser Knorpelinseln wird wahrscheinlich durch äussere Reize gegeben, wodurch einerseits ein vermehrter Blutzufluss zu den Knorpelmassen, andererseits eine Zirkulationsstörung des umgebenden Gewebes bedingt wird. Das letztere wird zur Folge haben, dass der physiologische Widerstand der Gewebe (Cohnheim) geschwächt wird und die Knorpelmassen stärker wuchern können. Virchow glaubt, dass der nächste Grund zur Persistenz solcher Knorpelpartien im Mangel der Vaskularisation liege. Die Entstehung der Knorpelinseln beruhe auf einer exzessiven Wucherung im Primärknorpel und diese Wucherung müsse durch einen besonderen Reiz veranlasst sein; zu diesen Reizen rechnet Virchow neben dem Einfluss der Erblichkeit die Rhachitis und das Bestehen chronisch entzündlicher Prozesse an den Knochen jüngerer Personen, unter denen auch die Syphilis congenita von Einfluss ist.

Eine weitere bekannte Beobachtung ist das hereditäre Vorkommen der multiplen Enchondrome, dessen ich schon vorher einmal Erwähnung tat. Ob die Geschwulstkeime selbst oder die Prädisposition zur Bildung von multiplen Enchondromen vererbt ist, darüber lässt sich streiten.

Aus dem Gesagten geht hervor, dass es sich hier um eine allgemeine Disposition des Knochensystems zur Knorpelneubildung handelt. Diese Disposition könnte bestehen in zurückgebliebenen Knorpelresten oder in einer spezifischen Reaktion des Stützgewebes des Periostes oder des Knochenmarkes.

Was nun die Diagnose der Enchondrome betrifft, so wird man sagen können, dass dieselbe in der Mehrzahl der Fälle leicht sein wird; sie kann aber zuweilen manche Schwierigkeiten bereiten. Zunächst bietet uns das im all-

gemeinen langsame Wachstum der Enchondrome einen, wenn auch unsicheren Anhaltspunkt, aber es gibt einerseits, wie erwähnt, auch schnell wachsende Enchondrome, andererseits Neubildungen anderer Art, die ebenfalls langsam wachsen.

Ein schon etwas sicheres Merkmal gibt uns der Sitz der Geschwulst, denn die Knorpelgeschwülste haben ihre ganz bestimmten, früher angeführten Lieblingsstellen, allein es ist ihr Vorkommen an anderen Orten nicht ausgeschlossen.

Die beste Stütze für die Diagnose haben wir wohl in der Form und Konsistenz der Enchondrome. In dieser Beziehung stehen ihnen am nächsten die Fibrome und Osteome. Die Fibrome sind etwas weicher, abgesehen von den erweichten Knorpelgeschwülsten. Die Osteome sind ebenso hart, haben aber eine glatte Oberfläche, während für die Enchondrome gerade die höckerige, drüsige Oberfläche charakteristisch ist. Die zentralen Enchondrome sind oft leicht an dem Pergamentknittern ihrer Knochenschale zu erkennen. Ausserdem sind die Enchondrome schmerzlose Geschwülste. Durch die Kombination dieser Symptome müssen wir eine Diagnose zu gewinnen suchen, welche freilich trotzdem zuweilen nur eine wahrscheinliche bleiben wird. Ausschlaggebend wird wohl immer die mikroskopische Untersuchung bleiben.

Die Prognose der Enchondrome gilt im allgemeinen noch als eine gute. Weniger ist es der Schmerz, der den Patienten zum Arzte führt, als das überaus Unbequeme und Lästige, das sowohl ihre exzessive Form als auch ihr oft so bedeutendes Gewicht mit sich bringt.

Der Glaube an den gutartigen Charakter der Geschwulst, wie ihn J. Müller aus seinen Beobachtungen zu schliessen glaubte, ist aber nur mit gewisser Beschränkung gerechtfertigt. Nur wenn es sich um wenig entwickelte, nicht erweichte Chondrome handelt, ist Hoffnung auf eine totale

Heilung der Geschwulst eine berechtigte. Solche Chondrome besitzen dann keine Neigung, ausser den Knochen, in welchem sie sich ursprünglich entwickelten, noch andere benachbarte Gelenke, Sehnen, Bänder und Haut in die Knorpelmetamorphose zu ziehen. Vielfach hat aber das Enchondrom einen bösartigen Charakter.

Eine recht bedenkliche Komplikation stellt schon der Aufbruch eines Chondroms dar; gewöhnlich sind es erweichende, im subkutanen Gewebe wuchernde Knorpelgeschwülste, welche die Neigung haben, die Haut zu durchbrechen oder besser gesagt, über welchen die Haut infolge von Druckatrophie, Zirkulationsstörungen oder entzündlichen Prozessen defekt wird. Es entsteht auf diese Weise ein sogenanntes atonisches Geschwür, das um so weniger Neigung zur Rückbildung zeigt, als die im Grunde des Ulcus blossliegende Knorpelmasse eine sehr spärliche Gefässversorgung besitzt. Der lenteszierende Verlauf der entstandenen Ulceration bedingt die Gefahr der septischen Infektion und des gangränösen Zerfalls: verjauchendes Chondrom (Borst).

Bekannt ist auch das Übergreifen der Chondrome auf die Nachbargebilde. Jeder Lappen der Geschwulst hat nur eine bestimmte Grösse, aber es entwickeln sich an der Peripherie immer neue Knoten und ergreifen die Nachbargewebe. Aber auch etwas entfernt von der Geschwulst können neue Knoten entstehen. Virchow hat diese Erscheinung auf folgende Art zu erklären gesucht: er nimmt in den Elementen des Knorpels, des Knochens, des Bindegewebes eine kanalikuläre Einrichtung an, welche dazu diene, Ernährungsmaterialien zu den benachbarten Elementen zu leiten; entwickeln sich nun in diesen Elementen krankhafte Produkte, so werden auch die Nachbarelemente nicht frei bleiben können. Auf diese Weise erklärt sich die Häufigkeit von lokalen Recidiven nach operativer Entfernung des Enchon-

droms, es bleiben eben Keime der Entartung in den später deutlich ergriffenen Partien des Nachbargewebes zurück. Die Zeit der Entwicklung der Recidive ist sehr verschieden, doch meist nicht über einige Jahre hinausgehend.

Eine weitere Eigentümlichkeit der Enchondrome, die ihnen geradezu den Stempel der Malignität aufdrückt, ist ihre Fähigkeit zu metastasieren.

Natürlich muss man die Fälle metastatischer Verbreitung von dem einfachen multiplen Vorkommen des Chondroms trennen. Man hat im Gegensatz hierzu in den Fällen wirklicher metastatischer Verbreitung die sekundären Geschwülste nicht bloss über ein System verbreitet gefunden, sondern auch in den inneren Organen, und zwar in einer Art der Verbreitung, wie sie den embolischen Prozessen eigen ist. Die Metastasen entstehen hier durch Embolie kleiner Geschwulstpartikelchen auf dem Wege der Blut- und Lymphbahn. Der Lieblingssitz derselben ist entschieden die Lunge.

So weiss Virchow von einem Fall eines grossen Rippenchondroms zu berichten, wo sich neben diesem zahlreiche sekundäre Geschwülste in der Lunge fanden. Ähnliche Beobachtungen sind mitgeteilt von R. Volkmann und von Förster, besonderes Aufsehen aber erregte ein Fall von O. Weber. An demselben liess sich sowohl der Einbruch der primären Geschwulst, die am Oberschenkel und Becken ihren Sitz hatte, in die Gefässbahn als die Weiterführung und Absetzung ihrer Elemente im Pfortadergebiet und im kleinen Kreislauf nachweisen.

Die Chondrome haben jedoch nicht nur die Neigung, in die Blutgefässe durchzubrechen, es liegen auch Beobachtungen vor, welche für eine Infektion der Lymphbahnen durch die Geschwulst sprechen. Paget fand bei einem Chondrom des Hodens Chondrommasse in Blut und Lymphgefässen. Virchow

sah bei einem Chondrom der Scapula die gleiche Geschwulstbildung in den Lymphdrüsen am Halse.

Es sei mir gestattet, an diese theoretischen Erörterungen zwei typische Fälle von multipler Enchondrombildung der kurzen Röhrenknochen an oberer und unterer Extremität anzuschliessen, die an der Münchener chirurgischen Universitäts-Kinderklinik zur Beobachtung kamen und mir durch die Güte meines hochverehrten Chefs, Herrn Prof. Dr. Herzog, zur Veröffentlichung überlassen wurden.

I. Krankengeschichte.

M. Alois, 9 Jahre alt, aus Arnschwang, wurde am 4. Oktober 1896 in das Kinderspital zu München aufgenommen. Eltern sowie Geschwister leben und sind gesund. Patient ist stets gesund gewesen.

Im Alter von einem Jahre bemerkten die Eltern bei dem Knaben an dem Ulnarteile der rechten Hand kleine Auftreibungen, die im Laufe der Jahre langsam wuchsen. Besondere Schmerzen hatte Patient nie, nur wurden solche bei Druck und schwererer Handarbeit geklagt. Ähnliche Missbildungen in der Familie sind nicht bekannt.

Status praesens: Etwas schwächlicher, jedoch seinem Alter entsprechend grosser Knabe in mittlerem Ernährungszustand. Haut blass, ohne Besonderheiten, Panniculus mässig entwickelt. Keine rhachitischen Veränderungen, keine Drüsenschwellungen. Auskultation und Perkussion der Brustorgane ergibt keine Besonderheiten.

An den beiden letzten Fingern der rechten Hand findet man eine grössere Anzahl knolliger Tumoren von Haselnuss- bis Walnussgrösse. Dieselben sitzen ausschliesslich an den Epiphysen der Metacarpalknochen resp. Phalangen und zeigen in Sitz, Form und Grösse eine gewisse Symmetrie. Man sieht am distalen Metacarpalköpfchen des rechten fünften

Fingers eine kugelige, walnussgrosse Auftreibung, eine gleiche etwa halb so grosse Prominenz an der ulnaren und volaren Fläche der Grundphalanx des fünften Fingers hart an der Grenze vom Metacarpophalangengelenk. Der rechte Ringfinger hat an seiner Grundphalanx ebenfalls zwei gleichgrosse Tumoren an der ulnaren und volaren Fläche derselben, auch an der Grenze vom Metacarpophalangealgelenk. Die Mittelphalanx des rechten Fingers zeigt drei weitere etwas kleinere Tumoren auf der ulnaren und volaren Fläche. Die Geschwülste sind sämtlich am Knochen fest aufsitzend, unbeweglich, besitzen knorpelharte Konsistenz, Haut darüber verschieblich, im allgemeinen normal, nur über den grossen Tumoren etwas gespannt und gerötet.

Der fünfte Finger der rechten Hand ist durch die Tumormasse an der ulnaren Seite der Grundphalanx des rechten Ringfingers stark ulnarwärts zur Seite gedrängt. Noch mehr verunstaltet ist der rechte Ringfinger, der im ersten Interphalangealgelenk stark gebeugt und im Metacarpophalangealgelenk radialwärts abduziert ist, so dass der ganze Finger säbelscheidenartig gekrümmt ist mit der Konvexität nach der ulnaren Seite (cf. Figur I am Schlusse der Abhandlung).

Die Finger können zwar in sämtlichen Gelenken noch bewegt werden, doch ist die Beweglichkeit teilweise eine so beschränkte, dass die Hand nicht zur Faust geschlossen werden kann.

Fuss und Zehen zeigen keine Abnormitäten. 14. X. 96. Operation in Chloroformnarkose:

Es wird heute zunächst nur der Hauptknoten, der am distalen Metacarpalköpfchen des fünften Fingers der rechten Hand sitzt, in Angriff genommen. Längsschnitt auf der Höhe des Tumors unter Schonung der Sehne und stumpfes Abpräparieren der Haut und des anliegenden Gewebes. Nun wird die das Niveau überragende Tumormasse mit einem

scharfen Meissel abgehebelt. Es zeigt sich, dass die Knorpelmasse, die den Tumor bildete, in den Knochen hineingewuchert war und Epi- und Diaphyse des V. Metacarpus sowie das Periost zum Teil zerstört hatte. Die Geschwulstmassen, die in der Markhöhle des Metacarpus sitzen, werden mit dem scharfen Löffel ausgekratzt und so bleibt in dem Metacarpus eine von hartem, sklerosiertem Knochen als Wandung gebildete Höhle, so dass das Chondrom gegen die übrige Markhöhle abgegrenzt war. Die vorstehenden Enden der Knochenhöhle wurden mit der Knochenzange abgetragen, die Höhle tamponiert und die Hautwunde durch vier Knopfnähte geschlossen. Der Arm war vor der Operation blutleer gemacht worden.

16. X. Geringe abendliche Temperatursteigerung nach der Operation: Am 15. X. 38,0, am 16. X. 38,2 Patient klagt über Schmerzen an der operierten Stelle.

17. X. Beim Verbinden zeigt die Wunde ein sehr gutes Aussehen; kein Fieber mehr.

23. X. Entfernung der Nähte. Wunde klafft ziemlich weit, zeigt etwas belegte Granulationen. Wunde wird mit Lapis touchiert, feuchtwarmer Sublimatverband.

30. X. Wunde zeigt nur noch eine erbsengrosse Granulationsfläche, sonst geheilt.

5. XI. Wunde vollständig geschlossen.

10. XI. Die rechte Hand ist heute, besonders auf dem Handrücken geschwollen, die Wunde klafft, da sie von neuem aufgebrochen. Keine Schmerzen. Feuchtbleibender Verband.

25. XI. Patient wird entlassen mit fast geheilter Wunde. Es wird ihm empfohlen, im nächsten Frühjahr zwecks weiterer Operation wieder zu kommen.

Diesen Rat befolgte Patient resp. dessen Eltern jedoch nicht und die Nichtbefolgung der ärztlichen Vorschrift sollte sich bitter rächen.

Wie ich aus privaten Mitteilungen des Vaters des Patienten erfuhr, entwickelten sich im Laufe von zwei Jahren die nicht exstirpierten anderen Tumoren zu ganz erheblicher Grösse, bis zur Grösse eines mittleren Apfels. Gleichzeitig entstand aber auch an Stelle der alten Operationsnarbe wieder ein kirschgrosser Tumor.

Nun sah sich der Vater doch wieder gezwungen, ärztliche Hilfe in Anspruch zu nehmen und verbrachte Patienten in die Kgl. chirurgische Klinik.

Auf meine daselbst eingezogenen Erkundigungen konnte ich erfahren, dass bei der im August 1898 vorgenommenen Operation teils wegen der Grösse der Tumoren, vor allem aber deshalb, weil die Gelenkflächen der Basis der Grundphalangen des rechten Ring- und Kleinfingers von dem Tumor bereits ergriffen waren, die Exartikulation des vierten und fünften Fingers der rechten Hand im Metacarpophalangealgelenk vorgenommen werden musste. Dabei musste aber noch vom distalen Drittel des V. Metacarpus, an dem ein Recidivknoten aufgetreten war, der Tumor abgetragen und die Markhöhle excochleiert werden.

Der Heilungsverlauf war ein ganz normaler und ohne jede Komplikation.

II. Krankengeschichte.

L. Ludwig, 11 Jahre alt, aus Frommerding wurde am 3. November 1906 in das Kinderspital zu München aufgenommen. Mutter, sowie drei Geschwister leben und sind gesund. Vater an Phthisis pulmon. gestorben.

Patient soll erst mit fast zwei Jahren das Laufen gelernt haben, soll auch schwer „gezahnt“ haben. Sonst will er immer gesund gewesen sein. Vor 1 1/2 Jahren soll ihm eine grosse Schaufel auf den linken Handrücken gefallen sein, die aber keine sichtbare äussere Verletzung verursachte.

Schon im ersten Lebensjahr des Knaben will die Mutter an der linken Hand des Patienten an drei Fingern, am Daumen, Zeige- und Mittelfinger klein-kirschgrosse Auftreibungen bemerkt haben. Die Tumoren nahmen bis vor einem Jahre nur sehr wenig an Wachstum an. Im letzten Jahr ist besonders der Tumor am linken Zeigefinger und am Daumen rascher gewachsen. Schmerzen will Patient nie verspürt haben, die Tumoren machten sich dem Patienten bisher lediglich durch das Zunehmen ihrer Grösse und die dadurch bedingte Beweglichkeitsbehinderung der betreffenden Finger unangenehm bemerkbar.

Ähnliche Tumorenbildung ist in der Familie des Knaben nicht bekannt.

Status praesens: Knabe in mittlerem Ernährungszustand. Haut und sichtbare Schleimhäute etwas anämisch. Lungen ohne pathologischen Befund, ebenso Herz. Zähne schlecht, zeigen charakteristische Rinnen, ebenso zeigt der Kopf Veränderungen früherer Rhachitis — caput quadratum — der Oberkiefer zeigt gleichfalls rhachitische Veränderungen.

An der Ulnarseite des linken Zeigefingers, an der Basis der Grundphalanx beginnend bis fast zum zweiten Interphalangealgelenk sich erstreckend, bemerkt man einen kleinapfelgrossen Tumor. Die bedeckende Haut ist über ihm straff gespannt, glänzend, etwas gerötet und zeigt deutlich erweiterte subkutane Venen; sie ist über dem Tumor gut verschieblich. Der Tumor ist von rundlich knolliger Gestalt, zeigt drüsige Oberfläche, ist von knorpelartiger Konsistenz und ist mit der Unterlage, dem Knochen, fest verwachsen, und unverschieblich. Der linke Zeigefinger ist durch den Tumor stark zur Seite gedrängt und steht im Metacarpophalangealgelenk in starker ulnarer Abduktion.

Weitere Tumoren von gleicher Beschaffenheit finden sich: An der radialen Seite der Grundphalanx des linken Zeige-

fingers ein kirschgrosser Tumor, ferner an der radialen und ulnaren Seite der Grundphalanx des Daumens einander fast diametral gegenüberstehend zwei pflaumengrosse Tumoren, ferner ein kirschgrosser Tumor vom Capitulum des Metacarpus poll. sin., an dessen ulnarer Seite ausgehend, endlich finden sich noch kirschgrosse Tumoren an der radialen Seite der mittleren Phalanx des linken Mittelfingers, an der Volarseite der Grundphalanx des rechten Ringfingers, auf der Dorsalseite des Metatarsus dig. III ped. sin. (cf. Fig. II).

Die Funktionsstörung an der linken Hand ist eine ganz erhebliche. Der linke Zeigefinger ist in seiner ulnaren Abduktions- und seiner Streckstellung fest fixiert. Bewegung im Metacarpophalangeal und im ersten Interphalangealgelenk ganz behindert. Daumen kann im Interphalangealgelenk nicht gebeugt werden. Patient kann also die linke Hand nicht zur Faust schliessen, auch ist es ihm nicht möglich, Gegenstände in der Hand festzuhalten.

7. XI. 06. Operation in Chloroformnarkose: Hautovalärschnitt über die Höhe des Tumors an der Ulnarseite des linken Zeigefingers. Abpräparieren der Haut und des anliegenden Gewebes. Der isolierte Tumor wird mit dem Meissel abgetragen, wobei sich zeigt, dass die Tumormasse noch in den Knochen der ersten Phalanx hineinragt, sie geht ohne scharfe Grenze in den Knochen über und hat ihn sowie sein Periost zum Teil vollkommen zerstört. Das Metacarpalphalangealgelenk zeigt keine Veränderung und ist am Erkrankungsprozess scheinbar nicht beteiligt. Die in der Markhöhle noch zurückgebliebenen Knorpelreste werden noch gründlich mit dem scharfen Löffel excochleiert. Die überstehenden Ränder der Knochenhöhle werden mit der Knochenzange abgetragen.

Die beiden Tumoren an der radialen und ulnaren Seite der Grundphalanx des linken Daumens werden auf gleiche

Weise isoliert und mit dem Meissel entfernt. Die beiden Tumoren haben den Knochen der Grundphalanx des Daumens der Breite nach ganz durchwuchert. Mit dem scharfen Löffel wird die Diaphyse der Breite nach von links nach rechts ganz durchtunnelt. Die nach der Excochleation verbleibende Knochenhöhle reicht proximal und distal fast bis zur Epiphysenlinie. Am distalen Ende deutet eine ganz schmale Knochenlamelle in der Mitte der Höhle darauf hin, dass die grosse Höhle ursprünglich aus zwei kleineren, durch eine aus sklerosiertem Knochen bestehende Scheidewand getrennten Höhlen bestand. Die Wunden wurden durch fortlaufende Hautnähte geschlossen. Aseptischer Deckverband, Handschiene.

14. XI. 06. Erster Verbandwechsel: Die Wunden am Zeigefinger und Daumen zeigen an den Rändern teilweise ganz schmale Randgangrän. Der Zeigefinger und Daumen sind stark geschwollen, teilweise hat sich die Epidermis in kleinen Blasen abgehoben. Reizerscheinungen sind im Bereich der Wunden nicht zu bemerken. Kein Fieber.

20. XI. 06. Verband fast ganz trocken. Entfernung der Nähte. Die Schnittwände am ersten Zeigefinger, sowie die an der ulnaren Seite des Daumens sind nicht per primam geheilt, sondern klaffen ca. 2 mm breit in Längenausdehnung von ca. 2 cm. Die Granulationen zeigen etwas Belag. Die Wunde an der radialen Seite des Daumens ist per primam geheilt. Feuchter Verband.

25. XI. 06. Die Wunden haben sich von jedem Belag gereinigt und haben sich bis auf eine in der Mitte derselben befindliche Granulationsfläche von $1^1/_2$ cm geschlossen. Leichte Touchierung mit dem Lapisstift. Aseptischer Deckverband.

2. XII. 06. Wunden sämtlich vollständig geschlossen. Man sieht noch eine lebhaft gerötete lineare, ca. 2 mm breite Narbe an deren Stelle. (cf. Fig. III.)

4. XII. 06. Entlassung des Patienten mit der Bedeutung,

dass er sich zum Zwecke der Wachstumsbeobachtung der nicht exstirpierten kleineren Tumoren im nächsten Jahre wieder vorzustellen habe.

Das funktionelle Resultat der operierten Finger hat sich doch wesentlich gebessert. Patient kann den Zeigefinger im Metacarpophalangealgelenk fast bis zum rechten Winkel biegen, ebenso ist die Beweglichkeit des Daumens eine bessere. Wenn auch die Hand nicht völlig zur Faust geschlossen werden kann, so ist Patient wenigstens imstande, grössere Gegenstände in der linken Hand festzuhalten.

Bei der makroskopischen Betrachtung der Tumoren zeigt es sich, dass dieselben von einer dicken Kapsel umgeben waren. Die Phalangen waren von der Tumormasse zum grossen Teil umschlossen, die Corticalis der Knochen war nur noch teilweise erhalten, namentlich nach der volaren Fläche hin, während dorsal die Phalangen in der vorderen Hälfte wenigstens vollkommen im Geschwulstgewebe aufgegangen war und die Tumormasse direkt in die Spongiosa des Knochens überzugehen schien. Der Querschnitt der Tumoren zeigte grau opaline Farbe und gallertig-sulziges Aussehen.

In der Peripherie ist der Tumor, wie gesagt, von einer dicken, bindegewebigen Membran überzogen. Von der bindegewebigen Hülle der Geschwulstmembran strahlen von Strecke zu Strecke einzelne Septa zwischen dem Knorpel aus und teilen ihn in rundliche Läppchen.

Der mikroskopische Befund der Tumoren ist folgender: Die Tumoren erweisen sich als Enchondrome von groblappigem Bau. Die hyaline Knorpelgrundsubstanz ist fast überall gut erhalten, die Zellen haben im allgemeinen etwas Sternform angenommen und zeigen vereinzelt sogar sternförmige Ausläuferbildung. Die einselnen Inseln sind durch kernarmes Fasergewebe voneinander abgegrenzt.

Wenn wir die Eigentümlichkeiten, die unsere beiden

Fälle bieten, kurz hervorzuheben versuchen, so hat es den Anschein, als ob in beiden Fällen die Tumoren vom Periost ausgegangen sind. Hiefür spricht das teilweise vollständige Fehlen des Periosts an den betreffenden Knochen und die Umwandlung der Zellen der inneren und äusseren Periostschicht in Knorpelgewebe. Die Geschwülste scheinen sowohl nach aussen, als auch nach innen gewachsen zu sein. Bei dem Wachstum nach innen sind vielleicht die Zellen des Bindegewebes der Haver'schen Kanäle gereizt worden und haben sich dann an der weiteren Entwicklung der Tumoren beteiligt. Die Tumoren haben wahrscheinlich deshalb längere Zeit nur geringere Grösse gezeigt, weil sie zunächst nach innen wuchsen, später jedoch fingen sie durch irgend einen Anlass, im zweiten Fall höchst wahrscheinlich infolge des Traumas an, sich immer mehr und mehr auszubreiten, bis sie den Knochen durchbrachen und das Periost zerstörten. Nach dem makroskopischen Verhalten könnte man vielleicht zunächst den Gedanken hegen, als ob die Tumoren von der Markhöhle aus gewachsen seien, da an manchen Stellen die Corticalis vollständig verschwunden war. Hiegegen spräche aber die Tatsache, dass an anderen Stellen, wo die Tumoren auch hart dem Knochen aufsassen, die Corticalis ganz intakt erschien. Hätten die Geschwülste zentral ihren Ursprung genommen, so könnte man mit der grössten Wahrscheinlichkeit annehmen, dass sie die äusseren Corticallamellen und das Periost vor sich hergebuchtet hätten und eine Knochenschale besitzen würden. Somit dürften wir nicht fehlgehen, wenn wir in diesem Fall zu dem Resultat gelangen, dass wir als Ausgangspunkt der beschriebenen Tumoren das Periost zu suchen haben, wir demnach periostale Enchondrome vor uns haben. Erst nachträglich scheint das Bindegewebe der nahe der Oberfläche des Knochens gelegenen Haver'schen Kanäle in Mitleidenschaft gezogen worden zu sein.

Was die Diagnosestellung betrifft, so musste man aus der äusseren Besichtigung allein und der Prüfung der Konsistenz der Geschwülste auf den Gedanken kommen, dass es sich hier um Knorpelgeschwülste handelte. Die knollige Form, die derbe Elastizität ist doch fast nur den Chondromen eigentümlich, ebenso das multiple Auftreten.

Es konnte natürlich die Diagnose auf Grund dieses Befundes vor dem Durchschneiden nicht mit Sicherheit gestellt werden. Hygrome können auch eine solche Form annehmen, doch zeigen sie fast immer Fluktuation event. Crepitation. Wenn diese nicht vorhanden, kann nur der Durchschnitt und die mikroskopische Untersuchung die Differenzierung ermöglichen. Der Durchschnitt zeigt in beiden Fällen weder den eines Hygromes noch den eines Sarkomes, an das man vielleicht auch denken konnte. Es fand sich weder Fibrin, Eiter, Käse, noch medullär aussehende Stellen.

Die mikroskopische Untersuchung war natürlich ausschlaggebend. Es waren an allen Stellen der Tumoren nur Knorpelzellen in homogener Grundsubstanz zu finden. Es hat sich keine einzige auf Sarkom verdächtige Stelle ergeben. Nirgends waren die Zellen dicht beieinander gruppiert, so dass die Grundsubstanz in den Hintergrund getreten wäre, nirgends waren Zellen von unfertigem Typus vorhanden, so dass ein schnelleres, rapides Wachstum derselben angenommen werden müsste.

Es hat also die vollständige Untersuchung in beiden Fällen zur Diagnose: hyalines Enchondrom geführt.

Zum Schlusse meiner Arbeit ist es mir vielleicht noch gestattet, zweckmässig einige Bemerkungen über die Therapie der Enchondrome anzufügen.

Heutzutage wird es sich wohl nur um ein operatives Eingreifen handeln können. Der Vollständigkeit halber möge hier nur erwähnt werden, dass die wiederholte Anwendung

von Blutegeln, kalten Umschlägen, Quecksilber- und Jodsalben, Bepinselung mit Jodtinktur, Haarseilen, Ätzungen und Druckverband, wodurch das Wachstum der Enchondrome beschränkt oder sistiert werden sollte, ihre Erfolglosigkeit schon zur Genüge dargetan hat und daher als veraltet und abgetan zu bezeichnen ist.

Wenn es sich also nur um blutiges Eingreifen handeln kann, so wirft sich uns zunächst die Frage auf: Wann soll man operieren?

Im allgemeinen wird man entschieden für ein möglichst frühes Eingreifen eintreten, wenn sich auch die Störungen oft erst später bemerkbar machen. Es ist doch besser, das Übel gleich im Anfang anzugreifen, damit nicht die Operation, wenn der Tumor bereits zu erheblicher Grösse gewachsen ist oder, wie in unserem ersten Fall, das Gelenkende ergriffen hat, zu einer verstümmelnden werde, ganz abgesehen davon, dass heutzutage bei der erfahrungsgemäss feststehenden Neigung der Chondrome, zu metastasieren, die Gutartigkeit dieser Tumoren zum mindesten zweifelhaft erscheint.

Die Amputation oder Exartikulation von Fingern, Zehen oder gar Extremitäten ist sicher nur als ausnahmsweise indirekte Operation, wie bei unserem erstgeschilderten Fall, zu betrachten.

Dieffenbach und Blasius haben erfahrungsgemäss festgestellt, dass durch eine blosse Abtragung oder Ausschälung des Enchondroms eine definitive Heilung erzielt werden kann. Dieffenbach stellt den Satz auf, dass, wenn die Geschwulst eine Hervorragung am Knochen bilde, die Heilung durch blosses Absägen ohne Amputation vollständig erreicht werden kann, ja dass selbst, wenn der Knochen in seiner ganzen Ausdehnung in ein Enchondrom umgewandelt ist, durch Abtragung der überschüssigen Massen und den darauffolgenden Entzündungsprozess Verdichtungen des aufgelockerten Gewebes und Rückbildung der Knochenformation erlangt werden kann.

Bei periostalen und zentralen Enchondromen genügt die Abtragung der Geschwulst an der Grenze des Knochens mittels Säge, Meissel oder schneidender Knochenzange, d. h. wenn an dem basalen Stumpf genügend Ossifikation eingetreten ist. Dies war in unseren beiden Fällen nicht so. Es ist daher in unserer Klinik üblich, mit der Herausschälung des Tumors noch ein Auskratzen der ganzen Partie mit dem scharfen Löffel einhergehen zu lassen. Selbst wenn die Kontinuität des Knochens dann nicht mehr erhalten werden kann, ist noch oft das Glied zu erhalten durch Kontinuitätsresektion, da eine Mitbeteiligung der Gelenkenden nur selten stattfindet.

In vielen Fällen, in denen früher unbedingtes Preisgeben der Glieder geboten war, zumal nach partieller Entfernung die sekundäre Entzündung und Eiterung die Funktion des mit vieler Mühe erhaltenen Gliedabschnittes in Frage zog, können wir heutzutage durch Auslösen der Chondrome aus dem Knochen und Auskratzen der Höhle unter Erhaltung des Gliedes rasche Heilung schaffen. Es verdient daher diese in unserer Klinik geübte Methode, wie sie von Roquet und Parisot beschrieben ist, entschieden mehr Nachahmung als das Dolbeau'sche Prinzip, der das möglicherweise Stationärbleiben des Tumors im weiteren Verlauf abzuwarten rät und erst falls Unbrauchbarkeit des Gliedes durch Wachstumszunahme des Tumors eintritt, für eine Operation stimmt, die dann natürlich nur eine radikale sein kann. Da aber selbst nach Amputationen erfahrungsgemäss Recidive der Chondrombildung nicht ausgeschlossen sind, so kann, wenn man bei partieller Abtragung die Wahrscheinlichkeit eines Recidives als Vorwurf geltend machen will — in unserem ersten Fall trat ja dieser Zufall ein —, dieser nicht als so schlimmer erscheinen, da ja man immer noch Recidive in zweiter oder öfterer Sitzung entfernen kann.

Es erübrigt mir noch die angenehme Pflicht, Herrn Geheimrat Prof. Dr. v. Angerer für die Übernahme des Referates, sowie Herrn Prof. Dr. Herzog, meinem hochverehrten Chef und Lehrer, für die gütige Überweisung des Themas sowie für die Unterstützung und die Durchsicht meiner Arbeit meinen ehrerbietigsten Dank auszusprechen.

Literatur.

Borst, Die Lehre von den Geschwülsten.

Billroth, Handbuch der allgemeinen Chirurgie.

Birch-Hirschfeld, Handbuch der allgemeinen Pathologie.

Dieffenbach, Operative Chirurgie.

Fichte, Inaug.-Dissert. Tübingen 1850.

Eulenburg, Realencyklopädie der gesamten Heilkunde, Artikel über Chondrom von Birch-Hirschfeld.

Spuler, Über den feineren Bau der Chondrome. (Beiträge zur pathologischen Anatomie, redigiert von Ziegler.)

Stendel, Multiple Enchondrome der Knochen in Verbindung mit venösen Angiomen der Weichteile. (Beiträge zur klinischen Chirurgie, redigiert von Bruns. Bd. 8, S. 503.)

Langemak, Zur Kenntnis der Chondrome und anderer seltener Geschwülste der Gelenke. (Archiv für klinische Chirurgie. Bd. 72, S. 55.)

Müller, Über diffuses Enchondrom der Gelenkkapsel. (Archiv für klinische Chirurgie. Bd. 66, S. 637.)

Weber, Zur Geschichte des Enchondroms, namentlich in Bezug auf dessen heriditäres Vorkommen und sekundäre

Verbreitung in inneren Organen durch Embolie. (Virchows Archiv Bd. 35, S. 501.)

Kast, Ein Fall von Enchondrom mit ungewöhnlicher Multiplikation. (Virchows Archiv, Bd. 118, S. 1.)

Luecke, Geschwülste.

Müller Johann, Neubildungen.

Nase Dietrich, Über multiple cartilaginäre Exostosen und multiple Enchondrome. (Sammlung klinischer Vorträge Nr. 124, begründet von Volkmann.)

Rindfleisch, Lehrbuch der pathologischen Gewebelehre.

C. O. Weber, Die Knochengeschwülste. Bonn 1856.

Beron Bogumil, Inaug.-Dissert. Würzburg 1889.

Wiesmüller, Inaug.-Dissert. München 1904.

Wortmann, Inaug.-Dissert. Kiel 1902.

Levy, Inaug.-Dissert. Würzburg 1896.

Lebenslauf.

Ich, Heinrich Vorbrugg, Sohn des in Fürth verstorbenen k. Notars, früheren Rechtsanwaltes August Vorbrugg, bin geboren am 19. Oktober 1879 zu München. Meine humanistische Bildung erhielt ich auf dem Gymnasium zu Fürth, dem Kgl. Neuen Gymnasium zu Nürnberg und dem Kgl. Theresiengymnasium zu München, das ich im Juli 1899 mit dem Zeugnis der Reife verliess.

1. Oktober 1899 trat ich als Einjährig-Freiwilliger in das Kgl. Bayer. 1. Infanterie-Regiment zu München ein, am 30. September 1900 wurde ich in die Reserve entlassen. Während meines einjährigen Dienstjahres war ich an der Kgl. Ludwig-Maximilians-Universität zu München als Studierender der Rechte Wintersemester 1899/1900 und Sommersemester 1900 immatrikuliert. Wintersemester 1900 trat ich zum Studium der Medizin über. Herbst 1902 bestand ich das Tentamen physicum und beendete am 21. Dezember 1905 die ärztliche Approbationsprüfung. Das praktische Jahr, dessen eine Hälfte mir durch Ministerialbeschluss erlassen wurde, leistete ich an der Kgl. pädriatischen Poliklinik zu München (Prof. Dr. Seitz), am städtischen Krankenhaus zu Elbing (Westpreussen, Chefarzt Dr. Schwarz) und an der Kgl. chirurgischen Universitäts-Kinderklinik zu München (Prof. Dr. Herzog) ab. Am 1. September 1906 wurde mir der ärztliche Approbationsschein ausgestellt. Seit 1. Oktober bin ich Assistenzarzt der Kgl. chirurgischen Universitäts-Kinderklinik zu München.

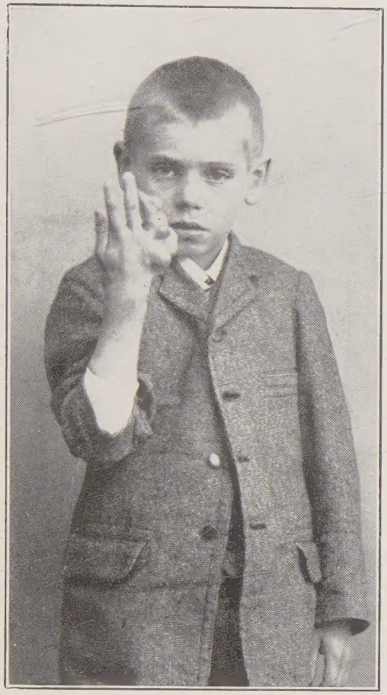

Fig. I.



Fig. II.

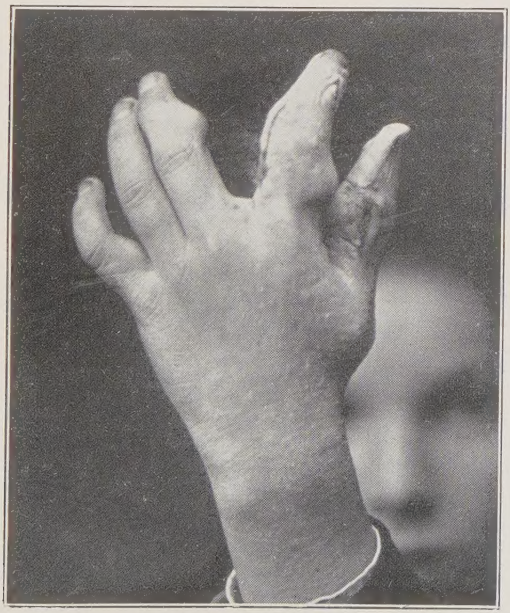

Fig. III.